

Лекция №10 Мышцы конечностей. Мышцы тазового дна. Мышцы шеи, головы.

Содержание учебного материала.

Мышцы верхней конечности: мышцы плечевого пояса, передняя и задняя группы мышц плеча, группы мышц предплечья: передняя, задняя. Мышцы кисти, группы. Мышцы нижней конечности. Мышцы таза, функции. Мышцы бедра: передняя (сгибатели), задняя группа (разгибатели), расположение, функции. Мышцы голени: передняя, задняя, латеральная группы, функции. Мышцы стопы группы функции. Мышцы головы, группы, расположение и функции. Группы мышц шеи. Фасции шеи. Топографические образования шеи.

Мышцы шеи (m. m. colli)

Мышцы шеи можно разделить на поверхностные и глубокие. В поверхностных мышцах выделяют группы мышц, расположенных выше и ниже подъязычной кости. Глубокие мышцы шеи подразделяются на боковую и предпозвоночную группы.

Поверхностные мышцы шеи (Рис. 78.)

Подкожная мышца (platysma) лежит под кожей на боковой поверхности шеи. Начинается от фасции груди на уровне 1-2 ребра. Прикрепляется к жевательной фасции и к мышцам окружности рта.

Функция: напрягает кожу шеи и тянет книзу угол рта.

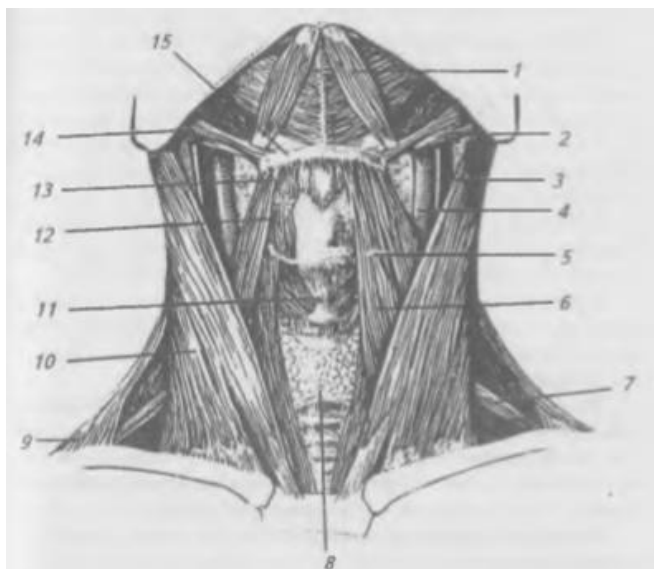


Рис. 78. Мышцы шеи, вид спереди. Подкожные мышцы удалены: 1 — переднее брюшко двубрюшной мышцы; 2 — заднее брюшко двубрюшной мышцы; 3 — внутренняя яремная вена; 4 — общая сонная артерия; 5, 13 — верхнее брюшко лопаточно-подъязычной мышцы; 6 — грудино-подъязычная мышца; 7 — нижнее брюшко лопаточно-подъязычной мышцы; 8 — щитовидная железа; 9 — трапецевидная мышца; 10 — грудино-ключично-сосцевидная мышца; 11 — перстне-щитовидная мышца гортани; 12 — щито-подъязычная мышца; 14 — шило-подъязычная мышца; 15 — подъязычная кость

Грудино-ключично-сосцевидная мышца (m. sternocleidomastoideus) лежит под подкожной мышцей. Начинается двумя ножками от рукоятки грудины и от грудинного конца ключицы. Прикрепляется к сосцевидному отростку височной кости.
Функция: при двустороннем сокращении запрокидывает голову назад, при одностороннем сокращении наклоняет голову в сторону сокращенной мышцы и поворачивает лицо в противоположную сторону.

Мышцы, расположенные выше подъязычной кости

Двубрюшная мышца (m. digastricus) состоит из двух брюшек, соединенных промежуточным сухожилием. Заднее брюшко начинается от сосцевидной вырезки височной кости. Переднее брюшко начинается от двубрюшной ямки нижней челюсти. Промежуточное сухожилие прикрепляется при помощи фасциальной петли к телу и большому рожку подъязычной кости.

Функция: при фиксированной подъязычной кости мышца опускает нижнюю челюсть, при фиксированной нижней челюсти она поднимает подъязычную кость.

Шилоподъязычная мышца (m. stylohyoides), начинается от шиловидного отростка височной кости. Прикрепляется к телу подъязычной кости.

Функция: поднимает подъязычную кость.

Челюстно-подъязычная мышца (m. mylohyoides) начинается от челюстно-подъязычной линии нижней челюсти, волокна мышцы идут медиально и оканчиваются на сухожильном шве. Прикрепляется к телу подъязычной кости. Обе мышцы образуют диафрагму рта.

Функция: поднимает подъязычную кость, опускает нижнюю челюсть.

Подбородочно-подъязычная мышца (m. geniohyoides) начинается от ости нижней челюсти. Прикрепляется к телу подъязычной кости.

Функция: поднимает подъязычную кость, опускает нижнюю челюсть.

Мышцы, расположенные ниже подъязычной кости.

Грудино-щитовидная мышца (m. sternothyroides) начинается от рукоятки грудины и грудного конца ключицы. Прикрепляется к телу подъязычной кости.

Функция: опускает подъязычную кость.

Грудино-щитовидная мышца (m. sternohyoides) начинается от рукоятки грудины и хряща I-го ребра. Прикрепляется к щитовидному хрящу гортани.

Функция: опускает гортань.

Щито-подъязычная мышца (m. thyrohyoides) начинается от щитовидного хряща. Прикрепляется к телу и большому рожку подъязычной кости. Функция: при фиксированной подъязычной кости поднимает гортань.

Лопаточно-подъязычная мышца (m. omohyoideus) состоит из верхнего и нижнего брюшек, соединенных между собой промежуточным сухожилием. Начинается от верхнего края лопатки и поперечной связки. Прикрепляется к телу подъязычной кости.

Функция: опускает подъязычную кость, напрягает шейную фасцию, расширяя просвет яремной вены, способствует току крови к сердцу.

Глубокие мышцы шеи. Боковая группа (Рис. 79.)

Передняя лестничная мышца (m. scalenus anterior) начинается от поперечных отростков III—VI шейных позвонков. Прикрепляется к бугорку

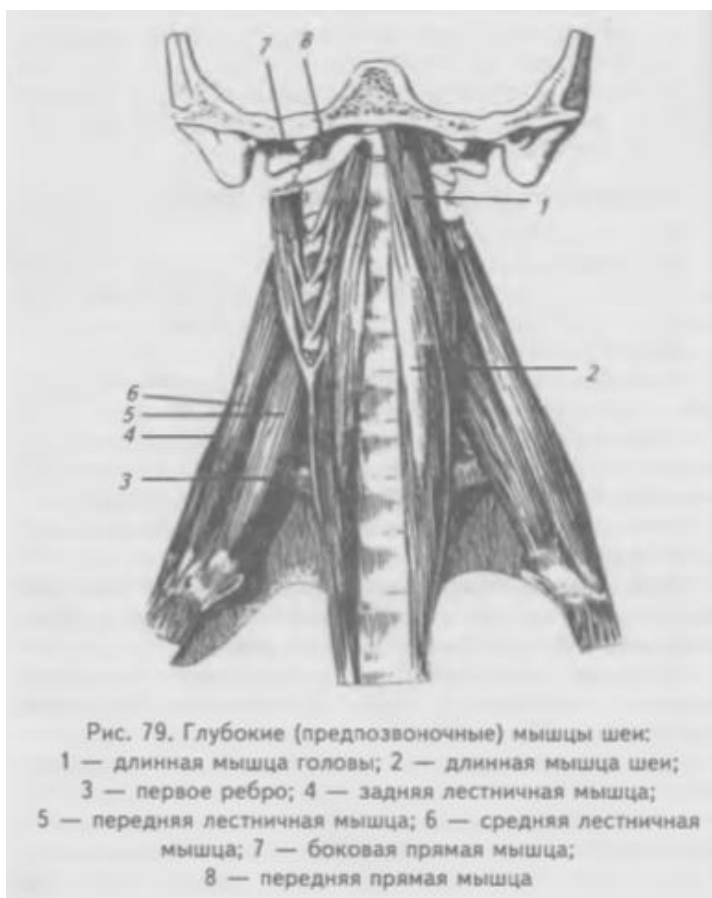


Рис. 79. Глубокие (предпозвоночные) мышцы шеи:
1 — длинная мышца головы; 2 — длинная мышца шеи;
3 — первое ребро; 4 — задняя лестничная мышца;
5 — передняя лестничная мышца; 6 — средняя лестничная мышца; 7 — боковая прямая мышца;
8 — передняя прямая мышца

передней лестничной мышцы 1-го ребра.

Функция: поднимает первое ребро, при фиксированном ребре наклоняет шейный отдел позвоночника.

Средняя лестничная мышца (m. scalenus medius), начинается от поперечных отростков всех шейных позвонков. Прикрепляется к I ребру позади предыдущей.

Функция: поднимает первое ребро или наклоняет шейный отдел позвоночника.

Задняя лестничная мышца (m. scalenus posterior)

начинается от поперечных отростков трех нижних шейных позвонков.

Прикрепляется ко II-му ребру.

Функция: поднимает второе ребро, наклоняет шейный отдел позвоночника.

Глубокие мышцы шеи. Предпозвоночная группа (рис. 79).

Длинная мышца (m. longus colli) состоит из трех частей: верхней, нижней и средней. Верхняя 1— начинается от поперечных отростков III-VI шейных позвонков, прикрепляясь к переднему бугорку атланта. Нижняя часть начинается от тел двух или трех верхних грудных позвонков, прикрепляется к поперечным отросткам V и VI шейных позвонков. Средняя часть соединяет места начала верхней и нижних частей.

Функция: сгибает и вращает шейный отдел позвоночника.

Длинная мышца головы (m. longus capitis) начинается от поперечных отростков I II—V I шейных позвонков. Прикрепляется к основанию затылочной кости. Функция: наклоняет голову вперед.

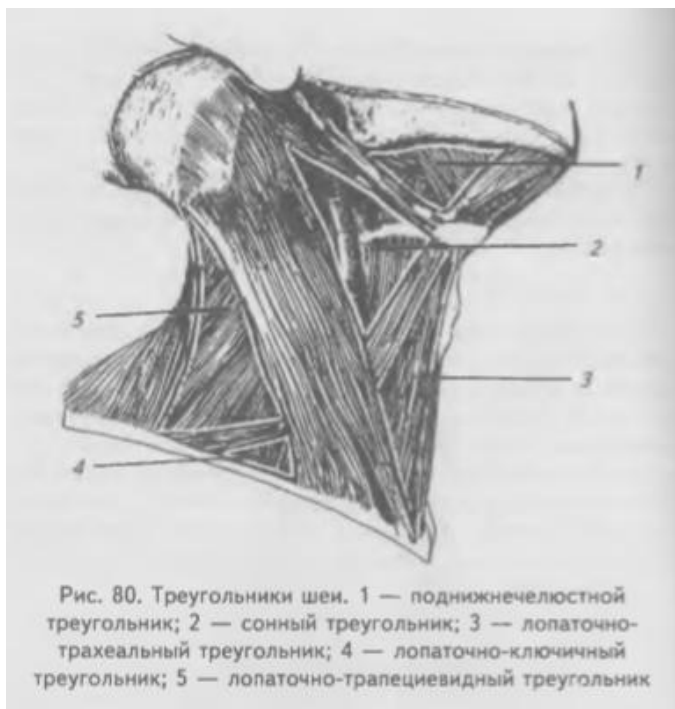Передняя и боковая прямые мышцы головы (mm. recti capitis anterior et lateralis) начинаются: передняя — от боковой массы атланта, латеральная — от поперечного отростка атланта. Прикрепляются к основанию затылочной

кости. **Функция:** наклоняют голову в сторону сокращенных мышц, а при двухстороннем сокращении наклоняют голову вперед.

Топография и фасции шеи

Топографически шею делят на заднюю и переднюю области. Границами передней области шеи являются: вверху — край нижней челюсти и сосцевидный отросток височной кости, внизу — ключицы и рукоятка грудины, латерально — передние края трапециевидных мышц. Передняя область шеи посредством срединной линии делится на правый и левый четырехугольники, каждый из которых посредством грудино-ключично-сосцевидной мышцы делится на латеральный и медиальный треугольники

(рис. 80).



Латеральный треугольник

ограничен: спереди — задним краем грудино-ключично-сосцевидной мышцы, сзади — передним краем трапециевидной мышцы, снизу — ключицей.

Проходящее через латеральный треугольник заднее брюшко лопаточно-подъязычной мышцы делит его на верхний (лопаточно-трапециевидный) и нижний (лопаточно-ключичный)

треугольники.

Медиальный треугольник

ограничен: спереди — срединной

линией шеи, сзади — грудино-ключично-сосцевидной мышцей (ее передним краем) и сверху — краем нижней челюсти. В медиальном треугольнике выделяют:

- 1) лопаточно-трахеальный треугольник образован: сверху — нижним краем верхнего брюшка лопаточно-подъязычной мышцы, снизу — передним краем грудино-ключично-сосцевидной мышцы, медиально-срединной линией шеи;
- 2) сонный треугольник ограничен: сверху — краями заднего брюшка двубрюшной и шило-подъязычной мышцами, снизу — верхним краем переднего брюшка лопаточно-подъязычной мышцы, сзади — передним краем грудино-ключично-сосцевидной мышцы;
- 3) подчелюстной треугольник ограничен: сверху — краем нижней челюсти, спереди — краем переднего брюшка двубрюшной мышцы, сзади — краями заднего брюшка двубрюшной и шило-подъязычной мышц. В подчелюстном

треугольнике выделяют язычный треугольник К. И. Пирогова, ограниченный: спереди — задним краем челюстно-подъязычной мышцы, сверху — подъязычным нервом, снизу и сзади — промежуточным сухожилием и задним брюшком двубрюшной мышцы. Дном треугольника является подъязычно-язычная мышца, под которой заложена язычная артерия.

Фасции шеи объединены в общую фасцию, в которой выделяют три пластинки: поверхностную, предтрахеальную и предпозвоночную. Поверхностная пластинка образует фасциальные футляры для грудино-ключично-сосцевидной и трапециевидной мышц. Внизу поверхностная пластинка переходит в фасцию груди, прикрепляясь к рукоятке грудины и к ключице. Вверху — прикрепляется к подъязычной кости, покрывает мышцы, расположенные выше подъязычной кости, и подчелюстную слюнную железу, проходит над краем нижней челюсти и вплетается в жевательную фасцию. Предтрахеальная пластинка образует фасциальные футляры для мышц, расположенных ниже подъязычной кости, покрывает гортань. Внизу предтрахеальная пластинка начинается от задней поверхности рукоятки грудины и ключицы. Вверху она прикрепляется к подъязычной кости. Латерально — доходит до лопаточно-подъязычной мышцы.

Предпозвоночная пластинка образует фасциальные футляры для предпозвоночных мышц. Вверху — достигает основания черепа, внизу — переходит во внутригрудную фасцию.

Между пластинками шейной фасции и органами шеи располагаются пространства, заполненные рыхлой соединительной тканью, играющие большую роль в распространении воспалительных процессов. Выделяют: надгрудинное, предвисцеральное и поствисцеральное пространства. Надгрудинное межфасциальное пространство ограничено спереди — поверхностной и сзади — предтрахеальной пластинками фасции шеи, сообщается со слепым углублением позади грудино-ключично-сосцевидной мышцы.

Предвисцеральное межфасциальное пространство расположено между предтрахеальной пластинкой шейной фасции спереди и трахеей — сзади. Внизу это пространство сообщается со средостением.

Поствисцеральное межфасциальное пространство ограничено: спереди — глоткой, сзади — предпозвоночной пластинкой шейной фасции, сообщается со средостением.

В латеральной области шеи различают: межлестничное и предлестничное пространства. Межлестничное пространство образовано между передней и средней лестничными мышцами, снизу — ограничено 1-м ребром. Через него

проходят подключичная артерия и ветви плечевого сплетения.

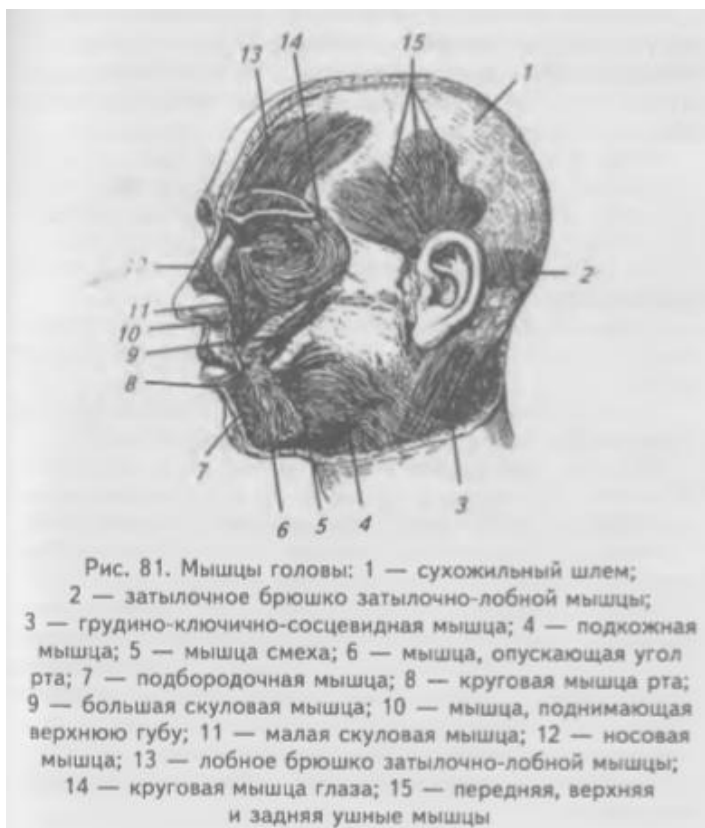Предлестничное пространство ограничено спереди — грудино-щитовидной и грудино-подъязычной мышцами, сзади — передней лестничной мышцей, через него проходит подключичная вена.

Мышцы головы

Мышцы головы можно разделить на следующие группы: 1) мышцы свода черепа, 2) мышцы, окружающие отверстия на лице, 3) мышцы жевательного аппарата. Мышцы первой и второй групп составляют мимические мышцы, третья группа относится к жевательным мышцам.

Мимические мышцы начинаются от костей, а прикрепляются к соединительнотканному слою кожи или вплетаются в другие мимические мышцы, не покрыты фасцией. В результате сокращения мимических мышц на коже образуются складки, изменяющие выражение лица. Как мимические, так и жевательные мышцы принимают участие в акте жевания и членораздельной речи.

Мимические мышцы (Рис. 81.)



Надчерепная мышца (m. epicranius), покрывает свод черепа в виде сухожильного шлема, который рыхло связан с надкостницей, но плотно с кожей головы. В надчерепной мышце выделяют затылочно-лобную и височнотемennую мышцы.

Затылочно-лобная мышца (m. occipitofrontalis) состоит из лобного и затылочного брюшек, соединенных между собой апоневрозом. Затылочное брюшко (*venter occipitalis*) начинается от верхней затылочной линии,

прикрепляется к сухожильному шлему. При сокращении тянет назад кожу волосистой части головы. Лобное брюшко (*venter frontalis*) начинается от кожи бровей, прикрепляется к сухожильному шлему.

Функция: при сокращении поднимает брови (выражение удивления), тянет вперед кожу волосистой части головы, образует поперечные складки на лбу.

Височно-теменная мышца (m. temporoparietalis) является рудиментом ушных мышц. Состоит из передней, верхней и задней ушных мышц.

Передняя ушная мышца (m. auricularis anterior) начинается от сухожильного шлема, прикрепляется к коже ушной раковины.

Функция: тянет ушную раковину вперед.

Верхняя ушная мышца (m. auricularis superior) начинается от сухожильного шлема, прикрепляется к хрящу ушной раковины.

Функция: тянет ушную раковину кверху.

Задняя ушная мышца (m. auricularis posterior) начинается от сосцевидного отростка височной кости, прикрепляется сзади к хрящу ушной раковины.

Функция: тянет ушную раковину кзади.

Мышца гордецов (г. procerus), начинается от носовой кости, прикрепляется к коже лба.

Функция: при сокращении расправляет складки на лбу и образует поперечные складки в области корня носа.

Вокруг глаза располагаются следующие мышцы.

Круговая мышца глаза (m. orbicularis oculi) состоит из трех частей: вековой, глазничной и слезной.

Вековая часть (pars palpebralis) начинается от медиальной стенки глазницы, медиальной связки века, мышечные волокна идут по передней поверхности века, у латерального угла глаза волокна переплетаются, образуя наружный шов века.

Функция: при сокращении смыкает веки.

Глазничная часть (pars orbitalis) начинается от носовой части лобной кости, от верхней челюсти и медиальной связки века. Оканчивается у латерального угла глаза, где часть ее волокон переплетается между собой и прикрепляется к латеральной связке века.

Слезная часть (pars lacrimalis) начинается от слезного гребня и слезного мешка, вплетается в волокна вековой части.

Функция: при сокращении сморщивает кожу вокруг века, замыкает глазную щель и расширяет слезный мешок.

Мышца, сморщивающая бровь (m. corrugator supercilii), начинается от носового отростка лобной кости, идет вверх и латерально и прикрепляется к коже брови.

Функция: при сокращении сморщивает брови и образует две вертикальные складки над корнем носа.

Носовая мышца (m. nasalis) имеет две головки: поперечную и крыльную. Поперечная начинается от альвеолярного возвышения верхнего клыка, идет на спинку носа и соединяется с одноименной мышцей противоположной

стороны. Крыльная головка начинается там же, но прикрепляется на наружном крае крыльев носа.

Функция: опускает крылья носа и сжимает его хрящевую часть.

Мышца, опускающая перегородку носа (m. depressor septi nasi)

начинается от альвеолярного возвышения медиального резца и прикрепляется к перегородке носа.

Функция: тянет перегородку носа вниз.

Круговая мышца рта (m. orbicularis oris) с о с т о и т и з краевой и губной частей. Краевая часть образована волокнами мимических мышц, прикрепляющихся к верхней и нижней губам. Губная часть образует основу верхней и нижней губ, начинается от угла рта, вплетается в кожу и слизистую оболочку губ.

Функция: при сокращении сжимает губы, закрывает ротовое отверстие.

Мышца, поднимающая верхнюю губу (m. levator labilii superioris)

начинается от подглазничного края верхней челюсти, входит в толщу верхней губы.

Функция: при сокращении поднимает верхнюю губу и тянет крыло носа вверх.

Малая скуловая мышца (m. zygomaticus minor) начинается от скуловой кости, прикрепляется к коже в области угла рта.

Функция: при сокращении поднимает угол рта.

Большая скуловая мышца (m. sygomaticus major) начинается от скуловой кости, прикрепляется к коже в области угла рта.

Функция: при сокращении тянет угол рта вверх и латерально.

Мышца, поднимающая угол рта (m. levator anguli oris), начинается от клыковой ямки верхней челюсти, прикрепляется к коже в области угла рта.

Функция: при сокращении тянет угол рта вверх и латерально.

Щечная мышца (m. buccinator) начинается от косо́й линии ветви нижней челюсти и наружной поверхности альвеолярной дуги верхней челюсти, волокна вплетаются в мышцы верхней и нижней губ.

Функция: образует мышечную основу щеки, при сокращении тянет угол рта назад и прижимает щеку к зубам.

Мышца смеха (m. risorius) начинается от жевательной фасции и отчасти от подкожной мышцы, часто отсутствует, прикрепляется к коже угла рта.

Функция: при сокращении тянет угол рта кнаружи.

Мышца, опускающая угол рта (m. depressor angilli oris), начинается от нижней челюсти между подбородком и уровнем первого премоляра, ее волокна идут кверху и прикрепляются к коже угла рта.

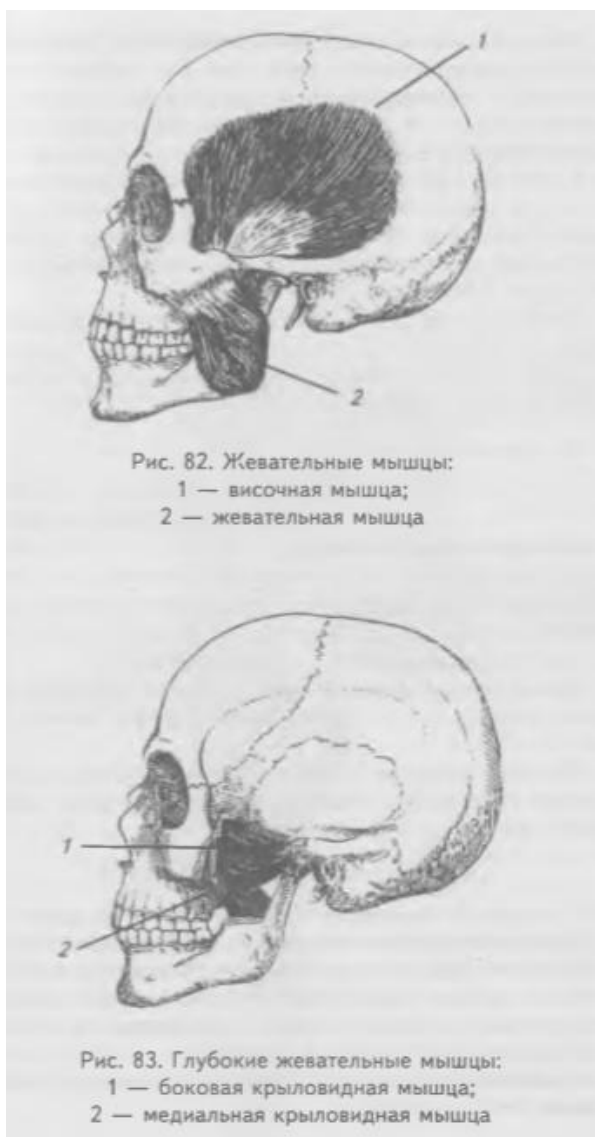
Функция: при сокращении тянет угол рта вниз и латерально.

Подбородочная мышца (m. mentalis) начинается от альвеолярных возвышений центрального и бокового резцов, идет вниз и прикрепляется к коже подбородка.

Функция: при сокращении тянет кожу подбородка вверх и латерально, выпячивает нижнюю губу.

Мышца, опускающая нижнюю губу (m. depressor labii inferioris), начинается ниже подбородочного отверстия тела нижней челюсти, волокна ее идут вверх и медиально, прикрепляясь к коже и слизистой оболочке нижней губы.

Функция: при сокращении тянет нижнюю губу вниз и латерально.



Жевательные мышцы (Рис. 82, 83.)

Жевательная мышца (m. masseter)

начинается от скуловой дуги, идет косо назад и вниз. Прикрепляется к латеральной поверхности угла нижней челюсти.

Функция: поднимает нижнюю челюсть, закрывает рот, поверхностные волокна выдвигают нижнюю челюсть вперед.

Височная мышца (m. temporalis)

выполняет всю височную ямку. Начинается от всей височной ямки, проходит под скуловой дугой и прикрепляется мощным сухожилием к венечному отростку нижней челюсти.

Функция: при сокращении поднимает нижнюю челюсть, задние пучки тянут нижнюю челюсть кзади.

Медиальная крыловидная мышца (m. pterygofdeus medialis)

начинается от крыловидной ямки крыловидного отростка клиновидной кости и бугра верхней челюсти. Прикрепляется к

крыловидной бугристости на внутренней поверхности угла нижней челюсти.

Функция: при сокращении поднимает нижнюю челюсть и выдвигает ее вперед.

Латеральная крыловидная мышца (m. pterygofdeus lateralis) лежит в подвисочной ямке. Начинается верхней и нижней головками. Верхняя

головка начинается от нижней поверхности большого крыла клиновидной кости и подвисочного гребня большого крыла, нижняя — от латеральной пластинки крыловидного отростка клиновидной кости, пирамидального отростка небной кости и бугра верхней челюсти. Прикрепляется к суставному отростку нижней челюсти, к капсуле сустава и к суставному диску височно-нижнечелюстного сустава.

Функция: при двухстороннем сокращении выдвигают нижнюю челюсть вперед, при одностороннем сокращении смещают нижнюю челюсть в противоположную от сокращенной мышцы сторону.

Фасции головы

На голове имеются три фасции: височная, жевательная и щечно-глоточная.

Височная фасция (*fascia temporalis*) покрывает височную мышцу, начинается от верхней височной линии. Она направляется к скуловой дуге и разделяется на две пластинки, которые прикрепляются к латеральной и медиальной поверхностям скуловой дуги, между пластинками заложена жировая клетчатка.

Жевательная фасция (*fascia masseterica*) покрывает околоушную железу и жевательную мышцу в виде плотной пластинки.

Щечно-глоточная фасция (*fascia buccopharyngla*) покрывает наружную поверхность щечной мышцы, продолжается на боковую стенку глотки.

Мышцы верхней конечности

К мышцам верхней конечности относятся только те, которые начинаются и прикрепляются к костям верхней конечности. Их можно разделить на мышцы плечевого пояса и мышцы свободной верхней конечности (плеча, предплечья и кисти). Мышцы, берущие начало от позвоночника, ребер, грудины и прикрепляющиеся к костям плечевого пояса и плеча, относятся к мышцам груди и спины.

Мышцы плечевого пояса (Рис. 84, 85.)

Дельтовидная мышца (*m. deltoideus*) треугольной формы прикрывает плечевой сустав. Начинается от ости и плечевого отростка лопатки латеральной трети ключицы, перекидывается через большой бугорок плечевой кости и прикрепляется к дельтовидной бугристости.

Функция: при сокращении ключичной части сгибает плечо, поворачивая его кнутри. Лопаточная часть при сокращении разгибает и вращает плечо кнаружи. Сокращение акромиальной части отводит плечо до горизонтального уровня.

Надостная мышца (*m. supraspinatus*) заполняет надостную ямку лопатки. Начинается от дна надостной ямки и покрывающей мышцу фасции. Прикрепляется к верхней фасетке большого бугорка плечевой кости.

Функция: поднимает и отводит руку, вращая ее кнаружи.

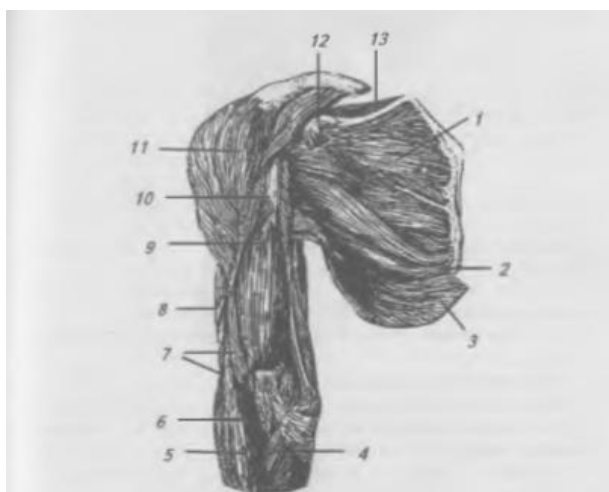


Рис. 84. Мышцы плечевого пояса, вид спереди:
1 — подлопаточная мышца; 2 — большая круглая мышца;
3 — широчайшая мышца спины; 4 — мышца — круглый
пронатор; 5 — плече-лучевая мышца; 6 — сухожилие
двуглавой мышцы плеча; 7 — плечевая мышца;
8 — двуглавая мышца плеча; 9 — ключово-плечевая мышца;
10 — большая грудная мышца; 11 — малая грудная мышца;
12 — надостная мышца

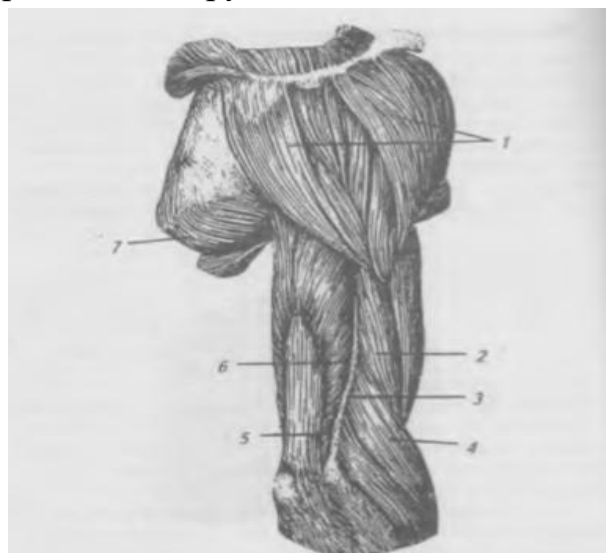


Рис. 85. Мышца плечевого пояса и плеча, вид сзади:
1 — дельтовидная мышца; 2 — двуглавая мышца плеча;
3 — латеральная межмышечная перегородка; 4 — плече-
лучевая мышца; 5 — медиальная головка трехглавой мышцы
плеча; 6 — боковая головка трехглавой мышцы плеча;
7 — большая круглая мышца

Подостная мышца (m. infraspinatus) занимает почти всю подостную ямку. Начинается от дна подостной ямки и собственной фасции. Прикрепляется к средней фасетке большого бугорка плечевой кости.

Функция: поворачивает плечо кнаружи.

Малая круглая мышца (m. teres minor) лежит ниже подостной мышцы. Начинается от латерального края лопатки. Прикрепляется к нижней, фасетке большого бугорка плечевой кости.

Функция: поворачивает плечо кнаружи.

Большая круглая мышца (m. teres major) лежит вдоль латерального края лопатки. Начинается от треугольной площадки у нижнего угла лопатки от подостной фасции. Прикрепляется к гребню малого бугра плечевой кости.

Функция: тянет плечо назад, разгибая его и поворачивает (пронирует) руку кнутри.

Подлопаточная мышца (m. subscapularis) занимает всю подлопаточную ямку. Начинается от дна ямки и латерального края лопатки, срастается с сумкой плечевого сустава, отделяясь от нее синовиальной сумкой.

Прикрепляется к малому бугорку плечевой кости.

Функция: приводит плечо к туловищу и вращает его внутрь.

Мышцы свободной верхней конечности

Мышцы плеча

Мышцы на плече располагаются на передней и задней поверхностях, обе группы мышц разделены утолщенными пластинками собственной фасции

плеча, которые называются медиальной и латеральной межмышечными перегородками, от них берут начало некоторые мышцы плеча и предплечья.

Мышцы передней поверхности плеча

Двуглавая мышца (m. biceps brachii) имеет короткую и длинную головки. Короткая головка начинается от клювовидного отростка лопатки. Длинная головка — от надсуставного бугорка лопатки, проходит через суставную капсулу, а затем ложится в межбугорковую борозду. Обе головки на середине плеча соединяются в общее брюшко, которое переходит в сухожилие, прикрепляющееся к лучевой бугристости.

Функция: сгибает плечо и предплечье, супинирует предплечье кнаружи.

Ключво-плечевая мышца (m. coracobrachialis) начинается от клювовидного отростка лопатки, прикрепляется ниже середины плеча на уровне дельтовидной бугристости.

Функция: сгибает плечо в плечевом суставе и приводит его к туловищу.

Плечевая мышца (m. brachialis) лежит под двуглавой мышцей. Начинается от передней поверхности двух третей плечевой кости. Прикрепляется к бугристости локтевой кости.

Функция: сгибает предплечье в локтевом суставе.

Мышцы задней поверхности плеча

Трехглавая мышца плеча (m. triceps brachii) начинается тремя головками: длинной, боковой и медиальной. Длинная головка начинается от подсуставного бугорка лопатки, боковая — вдоль верхнего края лучевой борозды на задней поверхности плечевой кости от наружной межмышечной фасциальной перегородки, медиальная — на задней поверхности плечевой кости ниже борозды для лучевого нерва и обеих межмышечных перегородок. Головки, соединяясь в общее брюшко, прикрывающее лучевую борозду, превращают ее в канал. Брюшко переходит в сухожилие, которое прикрепляется к локтевому отростку локтевой кости.

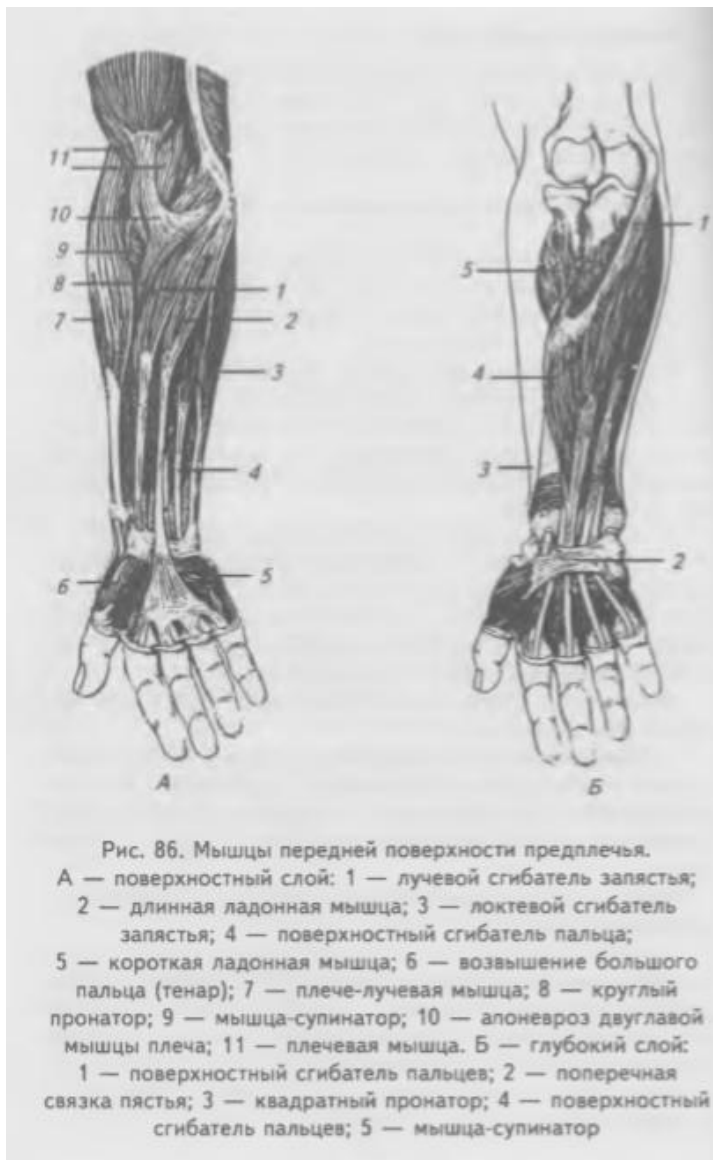
Функция: разгибает предплечье в локтевом суставе, длинная головка разгибает и приводит плечо к туловищу.

Локтевая мышца (m. anconeus) представляет собой продолжение медиальной головки трехглавой мышцы и имеет треугольную форму. Начинается от латерального надмыщелка плечевой кости и капсулы локтевого сустава. Прикрепляется к задней поверхности локтевой кости ниже локтевого отростка.

Функция: разгибает предплечье.

Мышцы предплечья

Мышцы предплечья делят на переднюю и заднюю группы. Передняя группа мышц по функции сгибатели, задняя — разгибатели. Передняя группа мышц расположена в четыре слоя, задняя — в два слоя.



Передняя группа мышц предплечья. Первый слой (Рис. 86.)

Плечевая мышца (m. brachioradialis) расположена на латеральном крае предплечья, начинается от наружного надмыщелка плечевой кости. Прикрепляется к шиловидному отростку лучевой кости.

Функция: сгибает предплечье, вращает лучевую кость.

Круглый пронатор (m. pronator teres) начинается двумя головками: поверхностной от внутреннего надмыщелка плечевой кости и глубокой — от венечного отростка локтевой кости.

Прикрепляется к латеральной поверхности лучевой кости.

Функция: пронирует кисть и сгибает предплечье.

Лучевой сгибатель запястья

(m. flexor carpi radialis) начинается от внутреннего надмыщелка плечевой кости, переходит в сухожилие, которое проходит под удержива- телем сгибателей в борозде трапецевидной кости и прикрепляется к основанию II пястной кости.

Функция: сгибает лучевой край кисти, принимает участие в пронации кисти.

Длинная ладонная мышца (m. palmaris longus) начинается от внутреннего надмыщелка плечевой кости, переходит в тонкое сухожилие, которое проходит над удер- живателем сгибателей и прикрепляется к ладонному апоневрозу.

Функция: напрягает ладонный апоневроз, участвует в сгибании кисти.

Локтевой сгибатель запястья (m. flexor carpi ulnaris) начинается от внутреннего надмыщелка плечевой кости, фасции предплечья (плечевая головка) и от локтевого отростка, заднего края локтевой кости (локтевая головка). Прикрепляется к гороховидной кости.

Функция: сгибает локтевой край кисти и несколько супенирует ее.

Передняя группа мышц предплечья. Второй слой

Поверхностный сгибатель пальцев (m. flexor digitorum superficialis) начинается от внутреннего надмыщелка плечевой кости, венечного отростка локтевой кости и средней трети локтевой кости. Мышца продолжается в четыре сухожилия для II—V пальцев. Сухожилия проходят под удерживателем сгибателей в канале запястья на кисть и прикрепляются к ладонной поверхности средних фаланг. На уровне проксимальной фаланги каждое сухожилие этой мышцы расходится на две ножки и пропускает через щель сухожилие глубокого сгибателя пальцев.

Функция: сгибает средние фаланги II-V пальцев, принимает участие в сгибании кисти.

Передняя группа мышц предплечья. Третий слой

Глубокий сгибатель пальцев (m. flexor digitorum profundus) начинается от передней поверхности локтевой кости и межкостной перепонки, разделяется на четыре сухожилия, которые проходят в канале запястья на кисть, прободают на уровне проксимальных фаланг сухожилия поверхностного сгибателя пальцев и прикрепляются к дистальным фалангам II-V пальцев.

Функция: сгибает дистальные фаланги II-V пальцев, принимает участие в сгибании кисти.

Длинный сгибатель большого пальца (m. flexor pollicis longus) начинается от межкостной перепонки и передней поверхности лучевой кости.

Сухожилие проходит через канал запястья и прикрепляется к основанию дистальной фаланги большого пальца.

Функция: сгибает дистальную фалангу большого пальца, принимает участие в сгибании кисти.

Передняя группа мышц предплечья. Четвертый слой

Квадратный пронатор (m. pronator quadratus) расположен в нижней трети предплечья, начинается от передней поверхности локтевой кости.

Прикрепляется к передней и латеральной поверхности лучевой кости.

Функция: пронирует предплечье и кисть.

Задняя группа мышц предплечья.

Поверхностный слой (Рис. 87.)

Длинный локтевой разгибатель запястья (*m. extensor carpi radialis longus*)

начинается от латерального надмыщелка плечевой кости и латеральной межмышечной перегородки плеча. Спускаясь вниз, проходит под длинной мышцей, отводящей большой палец, и коротким разгибателем большого пальца, удерживателем разгибателей и прикрепляется к основанию II пястной кости.

Функция: разгибает лучевой край кисти и принимает участие в сгибании

предплечья в локтевом суставе.

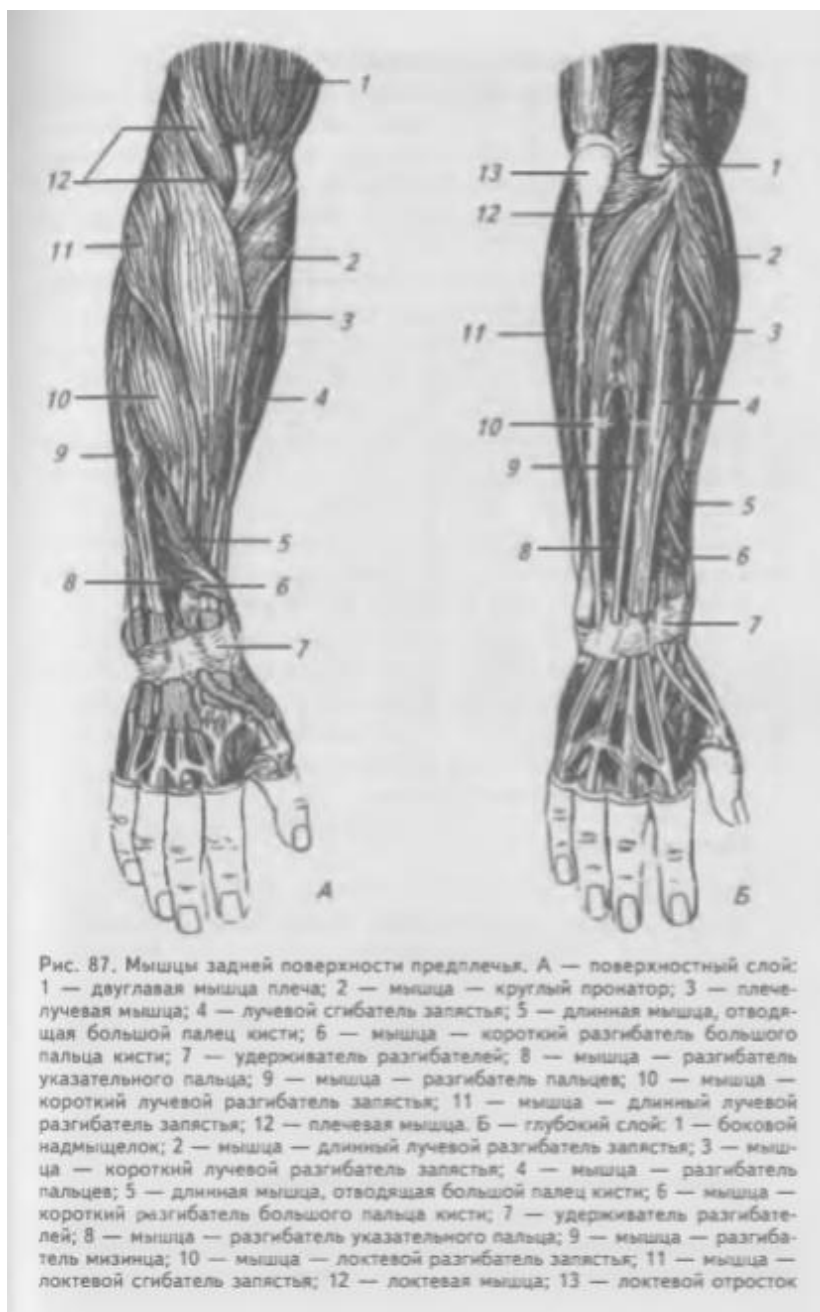Короткий лучевой разгибатель запястья (*m. extensor carpi radialis brevis*)

начинается от латерального надмыщелка плечевой кости. Прикрепляется к основанию III пястной кости.

Функция: разгибает кисть.

Разгибатель пальцев (*m. extensor digitorum*)

начинается от латерального надмыщелка плечевой кости и фасции предплечья. Мышечное брюшко переходит в четыре сухожилия, которые проходят под удерживателем разгибателей и прикрепляются к основаниям средних



фаланг II-V пальцев. Функция: разгибает II-V пальцы, участвует в разгибании кисти.

Разгибатель мизинца (*m. extensor digiti minimi*) начинается рядом с предыдущей мышцей. Сухожилие проходит под удерживателем разгибателей

и прикрепляется к основаниям средней и дистальной фалангам мизинца.

Функция: разгибает мизинец.

Локтевой разгибатель запястья (m. extensor carpi ulnaris) начинается от латерального надмыщелка плечевой кости и фасции предплечья.

Прикрепляется к основанию V пястной кости.

Функция: разгибает локтевой край кисти. Задняя группа мышц предплечья. Глубокий слой.

Мышца-супинатор (m. supinator) начинается от латерального надмыщелка плечевой кости и гребня мышцы — супинатора локтевой кости.

Прикрепляется к наружной поверхности верхней трети лучевой кости.

Функция: супенирует лучевую кость и кисть.

Длинная мышца, отводящая большой палец кисти (m. abductor pollicis longus) начинается от задней поверхности лучевой и локтевой костей, от межкостной перепонки. Прикрепляется к основанию I пястной кости.

Функция: отводит 1-й палец, участвует в отведении кисти.

Короткий разгибатель большого пальца кисти (m. extensor pollicis brevis) начинается рядом с предыдущей мышцей от межкостной перепонки.

Прикрепляется к основанию проксимальной фаланги большого пальца.

Функция: разгибает большой палец.

Длинный разгибатель большого пальца кисти (m. extensor pollicis longus) начинается от задней поверхности локтевой кости и межкостной перепонки предплечья. Прикрепляется к основанию дистальной фаланги большого пальца, где сливается с сухожилием короткого разгибателя.

Функция: разгибает большой палец кисти.

Разгибатель указательного пальца (m. extensor indicis) начинается от задней поверхности локтевой кости и межкостной перепонки предплечья.

Прикрепляется к проксимальной фаланге указательного пальца, где срастается с сухожилием разгибателя пальцев.

Функция: разгибает II палец.

Мышцы кисти (Рис. 88.)

Мышцы кисти расположены на ладонной и тыльной поверхностях. Мышцы ладонной поверхности подразделяются на поверхностные и глубокие.

Поверхностные ладонные мышцы образуют возвышение большого пальца (**thenar**) и возвышение малого пальца (**hypothenar**). Глубокие мышцы заложены как между обеими указанными группами, так и на тыльной поверхности кисти.

Мышцы возвышения большого пальца

Короткая мышца, отводящая большой палец кисти (m. abductor pollicis brevis), начинается от удерживателя сгибателей, ладьевидной и трапециевидной костей.

Прикрепляется к основанию проксимальной фаланги большого пальца.

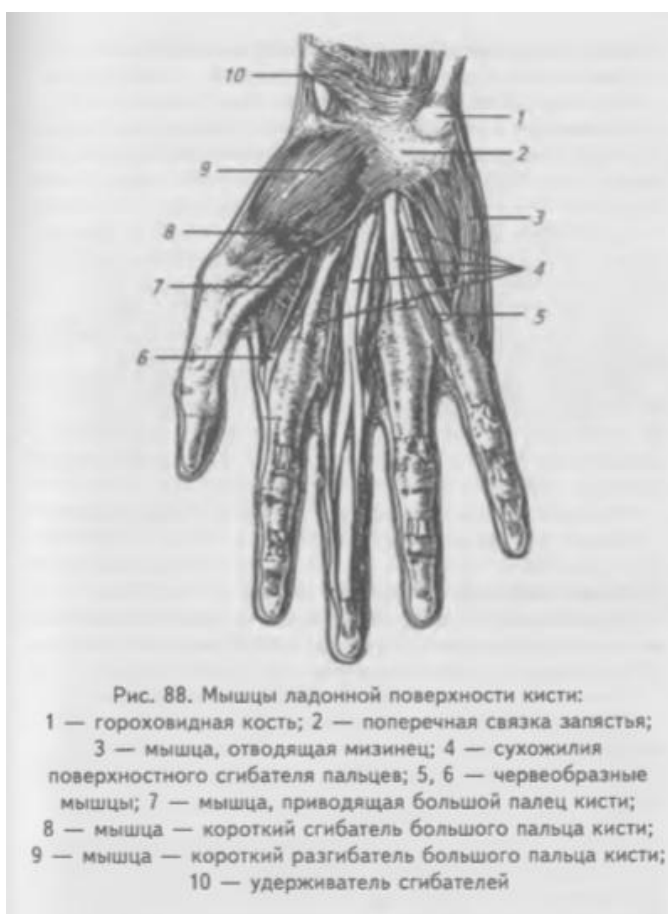Функция: отводит большой палец.

Мышца, противопоставляющая большой палец кисти (m. opponens pollicis), начинается от удерживателя сгибателей, ладьевидной и трапециевидной костей кисти. Покрывается предыдущей мышцей. Прикрепляется к наружному краю первой пястной кости.

Функция: противопоставляет большой палец.

Короткий сгибатель большого пальца (m. flexor pollicis brevis) имеет две головки: поверхностная начинается от удерживателя сгибателей и прикрепляется к латеральной сесамовидной косточке у основания проксимальной фаланги большого пальца; глубокая головка начинается от трапеции и трапециевидной костей, II-й пястной кости, прикрепляется к сесамовидной косточке у основания проксимальной фаланги большого пальца.

Функция: сгибает проксимальную фалангу большого пальца, участвует в приведении большого



пальца.

Мышца, приводящая большой палец (m. abductor pollicis) лежит в глубине и начинается от головчатой и III-й пястных костей. Прикрепляется к медиальной сесамовидной кости и к основанию проксимальной фаланги большого пальца.

Функция: приводит большой палец к указательному, участвует в сгибании большого пальца.

Мышцы возвышения малого пальца

Короткая ладонная мышца (m. palmaris brevis) начинается от удерживателя сгибателей и ладонной фасции. Прикрепляется к коже медиального края кисти.

Функция: образует складки на коже гипотенар.

Мышца, отводящая мизинец (m. abductor digiti minimi), начинается от гороховидной кости, прикрепляется к медиальной поверхности основания проксимальной фаланги мизинца.

Функция: отводит мизинец.

Мышца, противопоставляющая мизинец (m. opponens digiti minimi), начинается от удерживателя сгибателей и крючка крючковидной кости, прикрепляется к медиальному краю V пястной кости.

Функция: противопоставляет мизинец.

Короткий сгибатель мизинца (m. flexor digiti mmimi brevis) начинается рядом с предыдущей от удерживателя сгибателей и крючка крючковидной кости, прикрепляется к проксимальной фаланге.

Функция: сгибает мизинец.

Глубокие мышцы ладонной и тыльной поверхностей кисти

Червеобразные мышцы (mm. lumbricales), в количестве четырех, начинаются от сухожилий глубокого сгибателя пальцев. Тонкие сухожилия их огибают лучевой край соответствующего пальца и переходят в тыльный апоневроз, срастаясь с сухожилиями разгибателей, прикрепляясь к основанию проксимальных фаланг.

Функция: сгибают проксимальные и разгибают средние и дистальные фаланги II-V пальцев.

Межкостные мышцы (mm. interossei) занимают промежутки между пястными костями и делятся на ладонные и тыльные. Ладонные межкостные мышцы приводят II, IV и V пальцы к III-му. Мышца II пальца начинается от локтевого края второй пястной кости и прикрепляется к локтевому краю проксимальной фаланги II пальца. Мышцы IV и V пальцев начинаются от луневого края соответствующих пястных костей и прикрепляются к лучевым краям проксимальных фаланг IV, V пальцев. Сухожилия этих мышц переходят в тыльный апоневроз пальцев. Тыльные межкостные мышцы лежат в четырех межкостных промежутках, начинаясь от двух соседних пястных костей, прикрепляются к проксимальным фалангам II-V пальцев.

Функция: отводят II-IV пальцы от III -го. 1-й и V-й пальцы имеют собственные отводящие мышцы.

Фасции верхней конечности

Фасции верхней конечности хорошо выражены и соответственно области последней выделяют: фасцию плечевого пояса, плеча, предплечья и кисти.

На плечевом поясе различают надостную, подостную и дельтовидную фасции. Надостная и подостная фасции покрывают одноименные мышцы. Дельтовидная фасция покрывает снаружи дельтовидную мышцу и переходит внизу в плечевую фасцию, а спереди — в фасцию груди. Подмышечная ямка выстлана подмышечной фасцией.

Плечевая фасция покрывает мышцы передней и задней поверхности плеча, по бокам образует медиальную и латеральную межмышечные перегородки. Медиальная — отделяет плечевую и клювоплечевую мышцы от медиальной головки трехглавой мышцы плеча. Латеральная — отделяет плече-лучевую и плечевую мышцы от латеральной головки трехглавой мышцы плеча. Между межмышечными перегородками на передней поверхности плеча имеется тонкая пластинка фасции, которая отделяет двуглавую мышцу от плечевой. Фасция предплечья покрывает все мышцы как на передней, так и на задней его поверхностях, образуя на боковых поверхностях между мышцами сгибателями и разгибателями две фасциальные перегородки. В нижней трети предплечья фасции утолщаются и переходят на кисть, образуя удерживатели сухожилий мышц: сгибателей (*retinaculum flexorum*) и разгибателей (*retinaculum extensorum*). Удерживатель сгибателей перебрасывается над запястной бороздой, прикрепляясь медиально к гороховидной и крючковидной костям, а латерально — к ладьевидной и трапециевидной костям, образуя костно-фиброзный канал запястья, в котором проходят сухожилия сгибателей кисти и пальцев. Все костно-фиброзные каналы выстланы синовиальной оболочкой, обеспечивающей легкость движений сухожилий в канале и образующей синовиальные влагалища для сухожилий мышц. В ладонном канале образуются латеральное и медиальное синовиальные влагалища. Латеральное — окружает сухожилие длинного сгибателя большого пальца и продолжается на фаланги в костно-фиброзный его канал. Медиальное — охватывает сухожилия поверхностного и глубокого сгибателей пальцев и продолжается в костно-фиброзный канал V-го пальца. II, III и IV пальцы имеют самостоятельные костно-фиброзные каналы, не связанные с синовиальным влагалищем в ладонном канале. Это необходимо учитывать при взятии крови на общий анализ. Во избежание внесения инфекции в общее ладонное синовиальное влагалище можно пунктировать II, III и IV пальцы.

На ладонной поверхности кисти фасция утолщается, образуя ладонный апоневроз.

На тыльной поверхности под удерживателем разгибателей выделяют шесть костно-фиброзных каналов, от латерального края запястья к медиальному, в которых проходят сухожилия мышц разгибателей кисти и пальцев. В 1-м —

сухожилия длинного, отводящего большой палец, и короткого разгибателя большого пальца; во 2-м — сухожилия длинного и короткого лучевых разгибателей — запястья; в 3-м — сухожилие длинного разгибателя большого пальца; в 4-м — сухожилие разгибателя пальцев и разгибателя указательного пальца; в 5-м — сухожилие разгибателя мизинца; в 6-м — сухожилие локтевого разгибателя запястья.

Топография верхней конечности

Мышцы верхней конечности образуют ряд борозд, отверстий и каналов для прохождения сосудов и нервов.

Подмышечная впадина (fossa axillaris) представляет собой четырехгранную пирамиду и имеет четыре стенки, входное и выходное отверстия. Передняя стенка образована кожей с подкожной жировой клетчаткой, фасций груди, большая и малая грудные мышцы. На передней стенке выделяют три треугольника: ключично-грудной, грудной и подгрудной.

Ключично-грудной треугольник ограничен: сверху — нижним краем ключицы, снизу — верхним краем большой грудной мышцы, медиально — средней линией тела.

Грудной треугольник, ограничен: сверху — верхним краем малой грудной мышцы, снизу — ее нижним краем, медиально — средней линией тела.

Подгрудной треугольник ограничен: сверху — нижним краем малой грудной мышцы, снизу — нижним краем большой грудной мышцы, латерально — передним краем дельтовидной мышцы.

Медиальная стенка образована передней зубчатой мышцей. Латеральная стенка — двуглавой мышцей. Задняя стенка образована широчайшей мышцей спины, большой круглой и подлопаточной мышцами. На задней стенке имеются треугольное и четырехугольное отверстия, через которые проходят кровеносные сосуды и нервы.

На передней поверхности плеча имеются медиальная и латеральная двуглавые борозды, которые находятся между двуглавой и плечевой мышцами и открываются в локтевую ямку.

На задней поверхности плеча имеется канал лучевого нерва, образованный спиральной бороздой для лучевого нерва плечевой кости и прилегающими тремя головками трехглавой мышцы.

Локтевая ямка ограничена: вверху — двуглавой и плечевой мышцами, снизу и медиально — круглым пронатором, снизу и латерально — плечелучевой мышцей. Вдоль локтевой ямки проходят передние медиальная и латеральная локтевые борозды, которые продолжаются в лучевую и локтевую борозды предплечья.

Лучевая борозда ограничена: латерально — плечелучевой мышцей, медиально — лучевым сгибателем кисти. В этой борозде проходят лучевая артерия (в нижней трети лучевой борозды прощупывается пульс) и поверхностная ветвь лучевого нерва.

Срединная борозда ограничена: латерально — лучевым сгибателем кисти, медиально — поверхностным сгибателем пальцев, продолжается в канал запястья. В срединной борозде проходит срединный нерв.

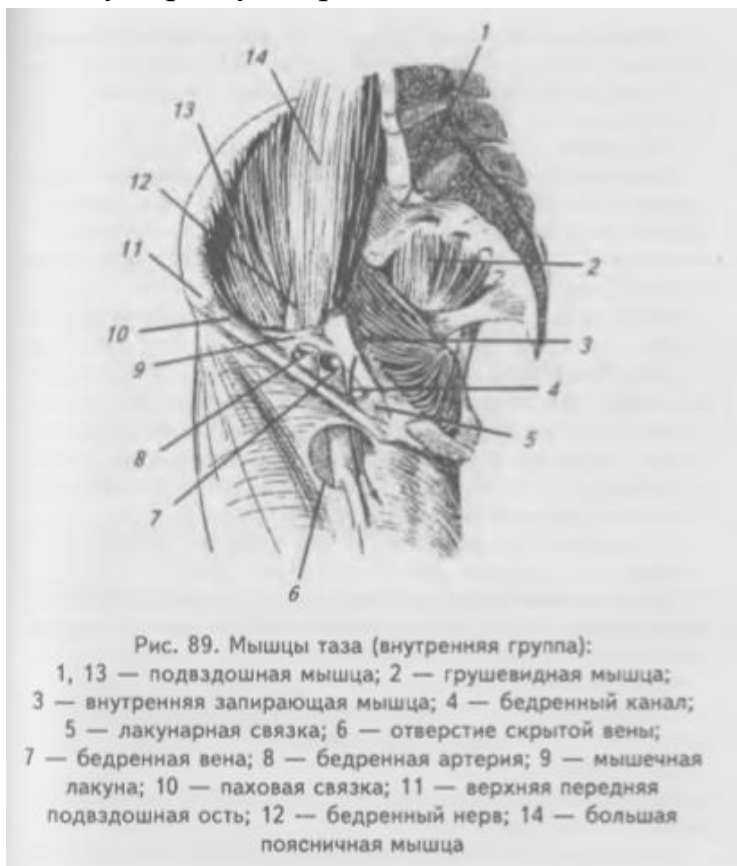Локтевая борозда является продолжением передней локтевой борозды, ограничена: латерально — поверхностным сгибателем пальцев, медиально — локтевым сгибателем кисти. Локтевая борозда содержит локтевые артерию и вены, продолжается в локтевой канал кисти.

Мышцы нижней конечности

Мышцы нижней конечности подразделяются на мышцы тазового пояса и свободной нижней конечности. Мышцы тазового пояса подразделяются на внутреннюю и наружную группы.

Внутренние мышцы таза (Рис. 89.)

Большая поясничная мышца (m. psoas major) начинается от тел и поперечных отростков XII грудного и всех поясничных позвонков, проходит под паховой связкой, соединяется с подвздошной мышцей и прикрепляется к малому вертелу бедренной кости.



Подвздошная мышца (m. iliacus) начинается от подвздошной ямки, проходит под паховой связкой, соединяется с предыдущей мышцей, прикрепляется вместе с ней к малому вертелу. Получившаяся от слияния обеих мышц **подвздошно-поясничная мышца (m. iliopsoas)** сгибает бедро и вращает его кнаружи, при фиксированном бедре наклоняет таз и туловище вперед.

Малая поясничная мышца (m. psoas minor) тонкая, часто отсутствует,

начинается от тел XII грудного и I поясничного позвонков, переходит в тонкое сухожилие, вплетающееся в подвздошную фасцию.

Функция: натягивает подвздошную фасцию.

Грушевидная мышца (m. piriformis), начинается от тазовой поверхности крестца между 2-м — 4-м крестцовыми отверстиями, проходит через большое седалищное отверстие и прикрепляется к малому вертелу бедренной кости.

Функция: поворачивает бедро кнаружи и тянет его назад.

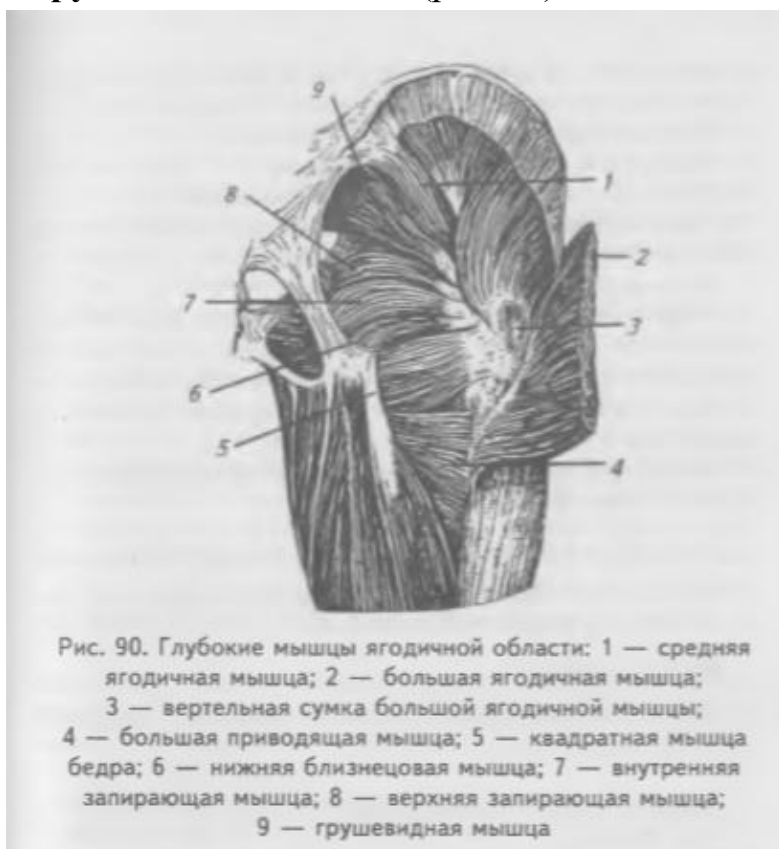Внутренняя запирающая мышца (m. obturatorius internus) начинается от внутренней поверхности запирающей перепонки и края запирающего отверстия, выходит через малое седалищное отверстие из таза и прикрепляется к вертельной ямке медиальной поверхности большого вертела бедренной кости.

Функция: поворачивает бедро кнаружи и тянет его назад.

Близнецовые мышцы — верхняя и нижняя (m. gemellus superior et inferior) располагаются выше и ниже внутренней запирающей мышцы. Верхняя начинается от седалищной кости, нижняя — от седалищного бугра. Сухожилия обеих мышц сливаются с сухожилием внутренней запирающей мышцы и прикрепляются к вертельной ямке бедренной кости.

Функция: поворачивает бедро кнаружи.

Наружные мышцы таза (рис. 90).



Большая ягодичная мышца (m. gluteus maximus), начинается от пояснично-грудной фасции, крестца, гребня подвздошной кости, копчика и крестцово-бугорной связки. Спускаясь вниз и наружу, мышца переходит через большой вертел и прикрепляется к ягодичной бугристости бедренной кости. Часть волокон сухожилия переходит в подвздошно-большеберцовый тракт.

Функция: разгибает и

отводит бедро, при фиксированных нижних конечностях разгибает таз вместе с туловищем. Наибольшего развития она достигает у человека в связи с прямохождением.

Средняя ягодичная мышца (m. gluteus medius) начинается от наружной поверхности тазовой кости и покрывающей мышцу фасции. Прикрепляется к верхушке большого вертела бедренной кости.

Функция: отводит бедро, удерживает таз и туловище в вертикальном положении.

Малая ягодичная мышца (m. gluteus minimus) лежит под предыдущей мышцей. Начинается от наружной поверхности подвздошной кости.

Прикрепляется к большому вертелу под предыдущей мышцей.

Функция: отводит бедро.

Квадратная мышца бедра (m. quadratus femoris) расположена под большой ягодичной мышцей ниже близнецовых мышц. Начинается от седалищного бугра. Прикрепляется к межвертельному гребню бедренной кости.

Функция: поворачивает бедро кнаружи.

Наружная запирательная мышца (m. obturatorius externus), начинается от наружной поверхности запирательной перепонки, лобковой и ветви седалищной кости. Прикрепляется к вертельной ямке бедренной кости.

Функция: вращает бедро кнаружи.

Напрягатель широкой фасции (m. tensor fascia latae), начинается от передне-верхней ости подвздошной кости, проходит между поверхностной и глубокой пластинками широкой фасции и переходит в подвздошно-большеберцовый тракт.

Функция: напрягает подвздошно-большеберцовый тракт, сгибает и отводит бедро.

Мышцы свободной нижней конечности

Мышцы свободной нижней конечности подразделяются на мышцы бедра, голени и стопы.

Мышцы бедра

Мышцы бедра подразделяются на переднюю, медиальную и заднюю группы.

Передняя группа мышц бедра (Рис. 91, 92.)

Портняжная мышца (m. sartorius), начинается от верхней передней подвздошной ости, идет косо сверху и латерально вниз и медиально.

Прикрепляется к бугристости большеберцовой кости.

Функция: сгибает бедро в тазобедренном суставе, а голень — в коленном; отводит бедро и поворачивает его кнаружи.

Четырехглавая мышца бедра (m. quadriceps femoris), состоит из четырех самостоятельных мышц, образующих головки.

Прямая мышца бедра (m. rectus femoris), начинается от нижней передней подвздошной ости, спускается вниз и переходит в общее сухожилие, которое прикрепляется к основанию надколенника.

Функция: сгибает бедро в тазобедренном суставе и разгибает голень в коленном суставе.

Латеральная широкая мышца бедра (m. vastus lateralis), самая крупная из этих мышц, начинается от основания большого вертела, межвертельной линии, большей части наружной губы шероховатой линии бедра.

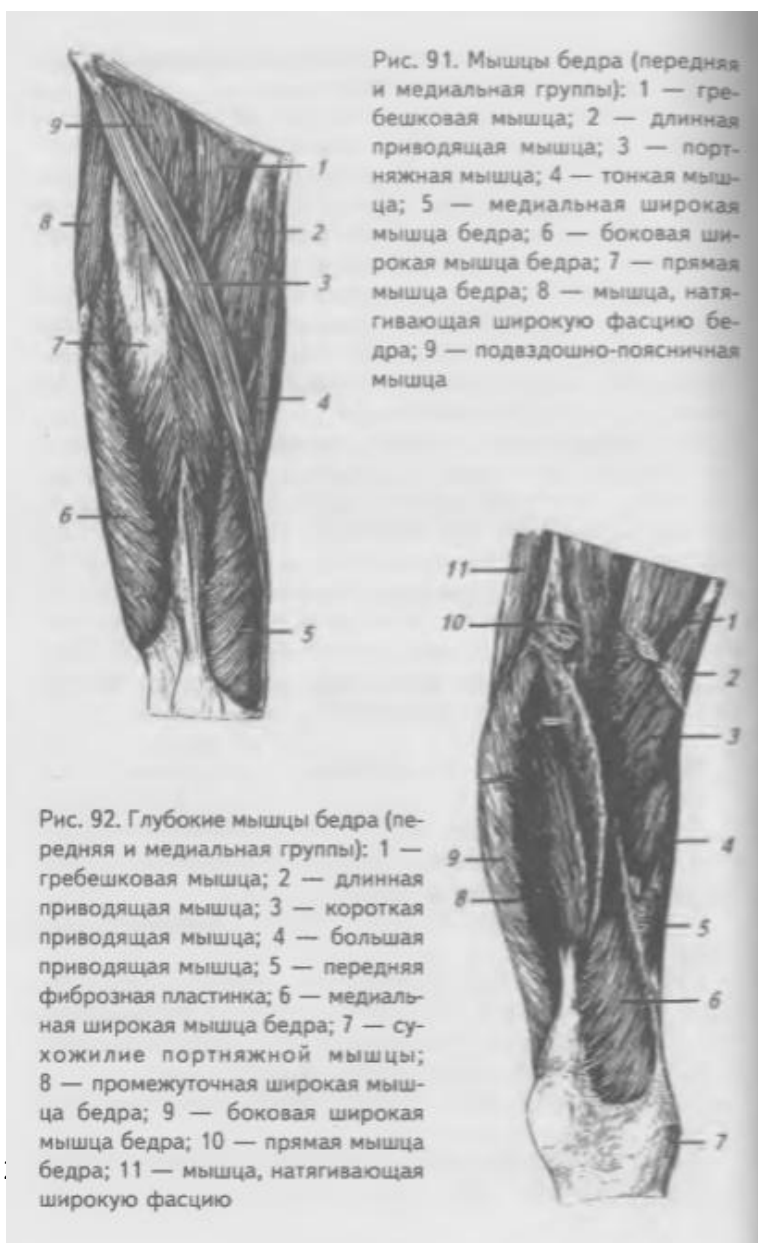Прикрепляется к сухожилию прямой мышцы бедра, надколеннику и к большеберцовой бугристости.

Медиальная широкая мышца бедра (m. vastus medialis), начинается от внутренней губы шероховатой линии бедра и от медиальной межмышечной перегородки бедра. Прикрепляется к основанию надколенника и

медиальному мыщелку большеберцовой кости.

Промежуточная широкая мышца бедра (m. vastus intermedius), начинается от верхней трети передней поверхности тела бедренной кости, нижней трети латеральной губы шероховатой линии бедра. Прикрепляется к основанию надколенника сухожилием, участвующим в образовании общего сухожилия четырехглавой мышцы.

Функция: действие всех головок производит разгибание голени, прямая мышца при сокращении может сгибать бедро или при фиксированных нижних конечностях, наклонять вперед таз с туловищем.



Медиальная группа мышц бедра (Рис. 91, 92.)

Гребешковая мышца (m. pectineus) начинается от гребня и верхней ветви лобковой кости. Прикрепляется к гребешковой линии бедренной кости.

Функция: приводит бедро, сгибает его и вращает кнаружи.

Длинная приводящая мышца (m. adductor longus) начинается от передней поверхности верхней ветви лобковой кости. Прикрепляется к средней части внутренней губы шероховатой линии бедренной кости.

Функция: приводит и сгибает бедро, вращая его кнаружи.

Короткая приводящая мышца (m. adductor brevis) лежит под предыдущей. Начинается на границе верхней и нижней ветви лобковой кости. Прикрепляется к верхней части внутренней губы шероховатой линии.

Функция: приводит и сгибает бедро.

Большая приводящая мышца (m. adductor magnus), лежит под предыдущими мышцами, самая большая из мышц медиальной группы. Начинается от нижней ветви седалищной кости и седалищного бугра. Прикрепляется к внутренней губе шероховатой линии бедренной кости и внутреннему надмыщелку бедра.

Функция: приводит бедро и вращает его наружу.

Тонкая мышца (m. gracilis) начинается от нижней ветви лобковой кости, идет по медиальному краю бедра вниз. Прикрепляется к бугристости большой берцовой кости.

Функция: приводит бедро, сгибает голень и поворачивает ее внутрь.

Задняя группа мышц бедра (Рис. 93.)

Полусухожильная мышца (m. semitendinosus) начинается от седалищного бугра и прикрепляется к бугристости большой берцовой кости.

Функция: сгибает голень, вращает ее внутрь, а также разгибает бедро.

Полуперепончатая мышца (m. semimembranosus) лежит под предыдущей. Начинается от седалищного бугра и прикрепляется к медиальному

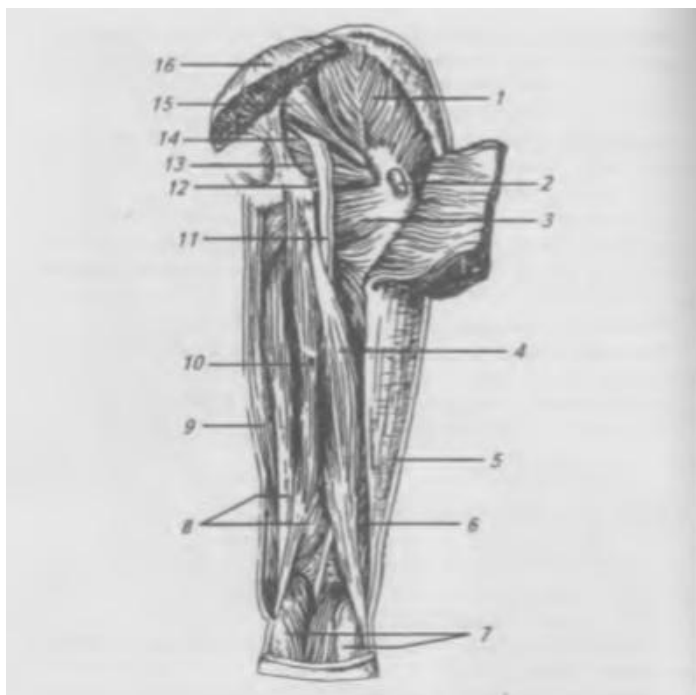


Рис. 93. Мышцы бедра (задняя группа): 1 — средняя ягодичная мышца; 2 — вертельная сумка большой ягодичной мышцы; 3 — квадратная мышца бедра; 4 — длинная головка двуглавой мышцы бедра; 5 — подвздошно-большеберцовый тракт; 6 — короткая головка двуглавой мышцы бедра; 7 — икроножная мышца; 8 — полуперепончатая мышца; 9 — тонкая мышца; 10 — полусухожильная мышца; 11 — седалищный нерв; 12 — нижняя близнецовая мышца; 13 — внутренняя запирающая мышца; 14 — верхняя близнецовая мышца; 15 — грушевидная мышца; 16 — большая ягодичная мышца

мышцелку большеберцовой кости.

Функция: разгибает бедро, а также сгибает голень и вращает ее внутрь.

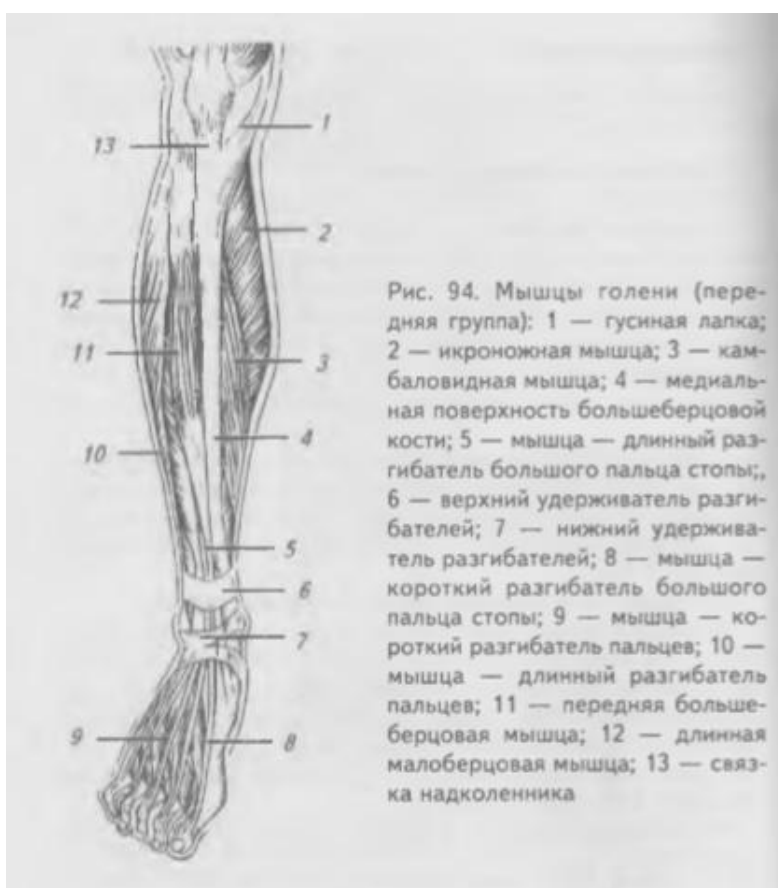Двуглавая мышца (m. biceps femoris) имеет две головки — длинную и короткую. Длинная головка начинается от седалищного бугра, а короткая — от нижней половины латеральной губы шероховатой линии. Общее брюшко переходит в сухожилие, которое прикрепляется к головке малоберцовой кости.

Функция: разгибает бедро, сгибает голень и поворачивает ее кнаружи.

Мышцы голени

Мышцы голени подразделяются на переднюю, латеральную и заднюю группы.

Передняя группа мышц голени (Рис. 94.)



Передняя большая берцовая мышца (m. tibialis anterior)

начинается от наружного мышцелка большеберцовой кости и от межкостной перепонки. Сухожилие переходит на стопу и прикрепляется к подошвенной поверхности медиальной клиновидной кости и к основанию I плюсневой кости.

Функция: разгибает стопу, поднимая ее медиальный край.

Длинный разгибатель большого пальца (m. extensor hallucis longus)

расположен латерально от предыдущей. Начинается от межкостной перепонки и малоберцовой кости. Прикрепляется к дистальной фаланге большого пальца.

Функция: разгибает большой палец и всю стопу.

Длинный разгибатель пальцев (m. extensor digitorum longus) начинается от латерального надмыщелка больше — берцовой кости, от межкостной перепонки и от малоберцовой кости. Общее сухожилие на уровне

голеностопного сустава разделяется на четыре сухожилия, каждое из которых прикрепляется к основанию средней и дистальной фаланг II-V пальцев.

Функция: разгибает II-V пальцы и стопу в голеностопном суставе.

Латеральная группа мышц голени

Длинная малоберцовая мышца (m. peroneus longus) начинается от головки и верхней части тела малоберцовой кости. На середине голени переходит в сухожилие, которое проходит позади латеральной лодыжки на подошвенную поверхность стопы и прикрепляется к основанию 1-й плюсневой и медиальной клиновидной костям.

Функция: сгибает стопу, опускает медиальный край стопы.

Короткая малоберцовая мышца (m. peroneus brevis), расположена под предыдущей мышцей. Начинается от наружной поверхности малоберцовой кости. Сухожилие проходит позади латеральной лодыжки на стопу и прикрепляется к основанию V-й плюсневой кости.

Функция: поднимает латеральный край стопы, осуществляет подошвенное сгибание и отведение стопы.

Задняя группа мышц голени

Мышцы задней группы голени образуют два слоя — поверхностный и глубокий.

Поверхностный слой задней группы мышц голени (Рис. 95.)

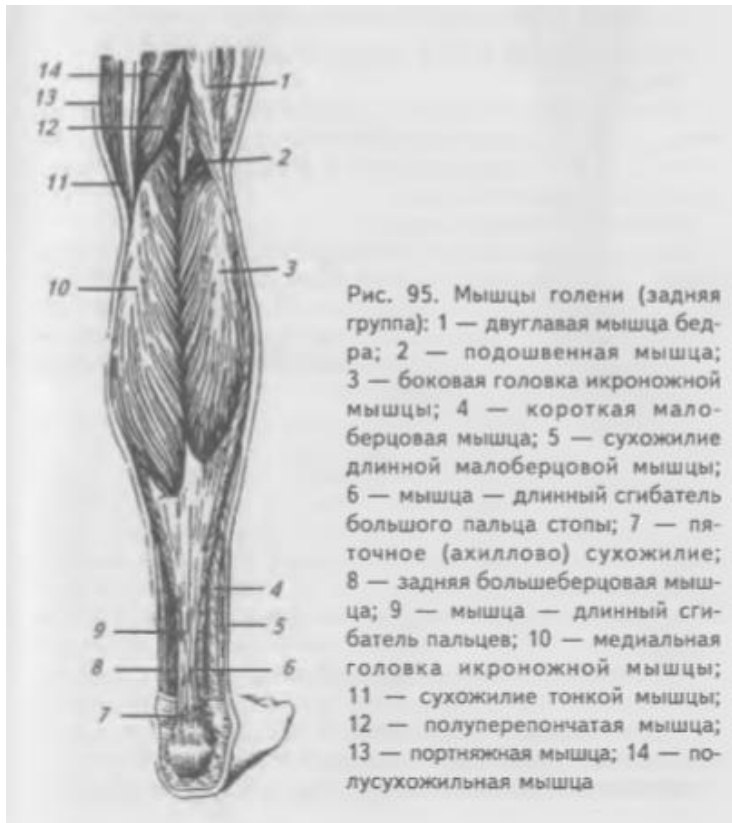

Рис. 95. Мышцы голени (задняя группа): 1 — двуглавая мышца бедра; 2 — подошвенная мышца; 3 — боковая головка икроножной мышцы; 4 — короткая малоберцовая мышца; 5 — сухожилие длинной малоберцовой мышцы; 6 — мышца — длинный сгибатель большого пальца стопы; 7 — пяточное (ахиллово) сухожилие; 8 — задняя большеберцовая мышца; 9 — мышца — длинный сгибатель пальцев; 10 — медиальная головка икроножной мышцы; 11 — сухожилие тонкой мышцы; 12 — полуперепончатая мышца; 13 — портняжная мышца; 14 — полусухожильная мышца

Трехглавая мышца голени (m. triceps surae) состоит из икроножной и камбаловидной мышц.

Икроножная мышца (m. gastrocnemius) имеет две головки, которые начинаются от наружного и внутреннего надмыщелка бедренной кости и на середине голени переходят в широкой сухожилие, которое срастается с сухожилиями глубже расположенных мышц и образует пяточное (ахиллово) сухожилие, прикрепляющееся к пяточному бугру.

Функция: сгибает колено и опускает (сгибает) стопу.

Камбаловидная мышца (m. soleus) лежит под предыдущей мышцей. Начинается от задней поверхности большеберцовой кости и головки малоберцовой кости. Сухожилие переходит внизу в пяточное (ахиллово) сухожилие.

Функция: опускает (сгибает) стопу.

Подошвенная мышца (m. plantaris), часто отсутствующая, лежит между предыдущими. Начинается от латерального надмыщелка бедра, переходит в тонкое сухожилие, которое прилежит к медиальному краю пяточного сухожилия и прикрепляется к пяточному бугру.

Функция: опускает (сгибает) стопу.

Глубокий слой задней группы мышц голени (Рис. 96.)

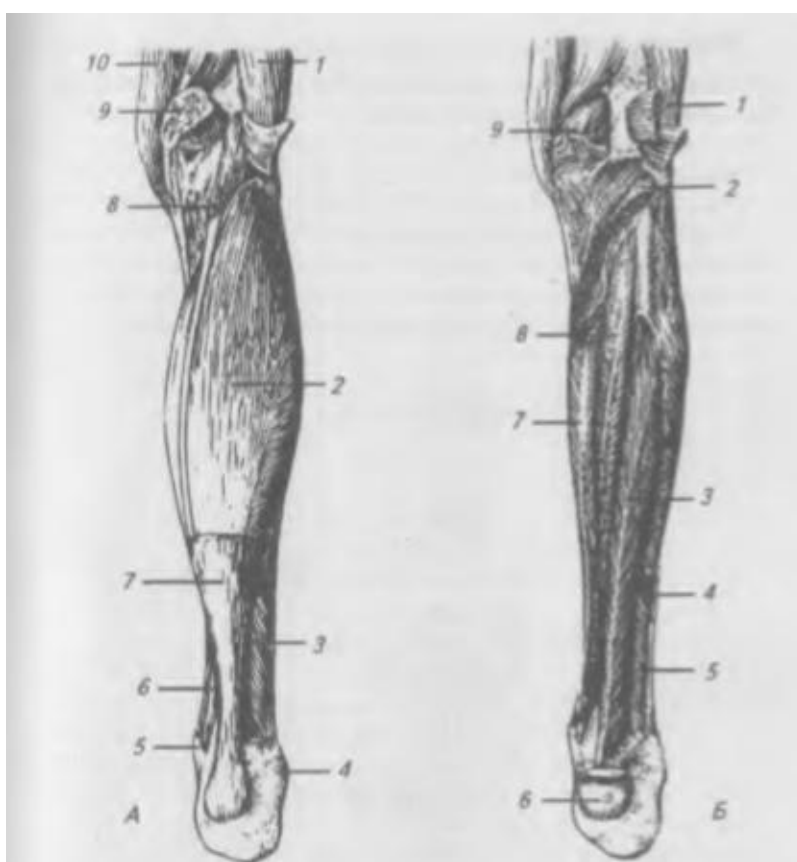


Рис. 96. Мышцы голени (задняя группа). А — икроножная мышца удалена: 1 — двуглавая мышца бедра; 2 — камбаловидная мышца; 3 — короткая малоберцовая мышца; 4 — латеральная лодыжка; 5 — медиальная лодыжка; 6 — длинный сгибатель пальцев; 7 — пяточное сухожилие; 8 — подошвенная мышца; 9 — медиальная головка икроножной мышцы; 10 — полуперелончатая мышца. Б — глубокие мышцы голени (задняя группа): 1 — подошвенная мышца; 2 — камбаловидная мышца; 3 — мышца — длинный сгибатель большого пальца стопы; 4 — длинная малоберцовая мышца; 5 — короткая малоберцовая мышца; 6 — пяточное сухожилие; 7 — мышца — длинный сгибатель пальцев; 8 — задняя большеберцовая мышца; 9 — медиальная головка икроножной мышцы

Подколенная мышца (m. popliteus) начинается от латерального надмыщелка бедренной кости и капсулы коленного сустава. Прикрепляется к большеберцовой кости выше подколенной линии.

Функция: сгибает голень.

Длинный сгибатель пальцев (m. flexor digitorum longus), начинается от задней поверхности большеберцовой кости, переходит в сухожилие, которое проходит позади медиальной лодыжки на подошвенную поверхность стопы и прикрепляется четырьмя сухожилиями к дистальным фалангам II-V пальцев.

Функция: сгибает дистальные фаланги пальцев (II-V), сгибает и поворачивает стопу кнаружи.

Длинный сгибатель большого пальца (m. flexor hallucis longus).

Начинается от задней поверхности малоберцовой кости и межкостной перепонки. Сухожилие проходит вместе с предыдущим на стопу и прикрепляется к дистальной фаланге I пальца.

Функция: сгибает большой палец, сгибает и приводит стопу.

Задняя большеберцовая мышца (m. tibialis posterior). Начинается от межкостной перепонки и обеих костей голени. Прикрепляется к ладьевидной и трем клиновидным костям на подошвенной поверхности стопы.

Функция: сгибает, приводит и супинирует стопу.

Мышцы стопы

Мышцы стопы подразделяются на две группы: мышцы тыла стопы и мышцы подошвы.

Мышцы тыла стопы (Рис. 97.)

Короткий разгибатель большого пальца (m. extensor hallucis brevis).

Начинается от верхней поверхности пяточной кости, прикрепляется к

тыльной поверхности основания проксимальной фаланги большого пальца.

Функция: разгибает большой палец стопы.

Короткий разгибатель пальцев (m. extensor digitorum brevis).

Начинается от верхней и латеральной поверхностей пяточной кости. Прикрепляется к основаниям средних и дистальных фаланг II—IV пальцев.

Функция: разгибает II—IV пальцы стопы.

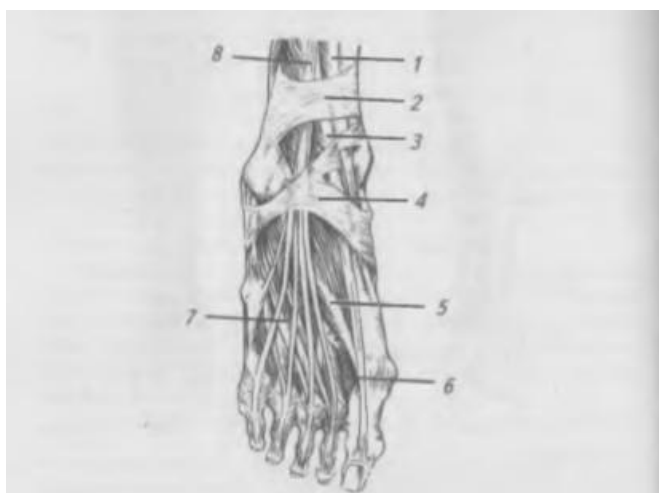


Рис. 97. Сухожилия и короткие мышцы тыла стопы:
1 — сухожилие передней большеберцовой мышцы;
2 — верхний удерживатель сухожилий разгибателей;
3 — сухожилие длинного разгибателя большого пальца;
4 — нижний удерживатель сухожилий разгибателей;
5 — мышца — короткий разгибатель большого пальца стопы;
6 — дорсальные межкостные мышцы; 7 — мышца — короткий разгибатель пальцев; 8 — сухожилия мышцы длинного разгибателя пальцев

Мышцы подошвы (Рис. 98.)

Мышца, отводящая большой

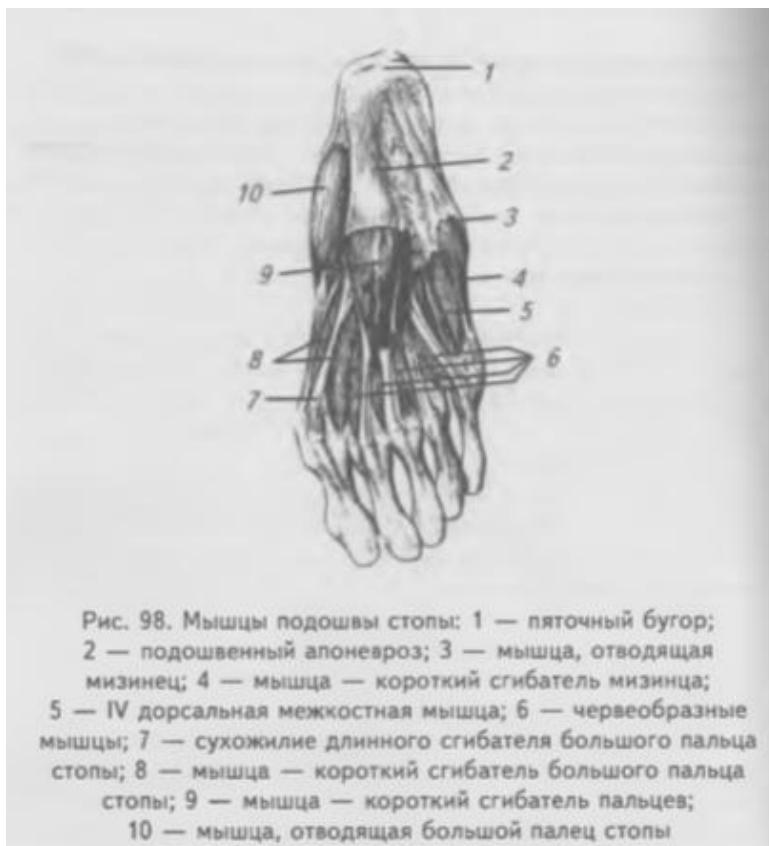палец (m. abductor hallucis). Начинается от внутренней поверхности бугров пяточной и ладьевидной костей. Прикрепляется к основанию проксимальной фаланги большого пальца. **Функция:** отводит большой палец.

Короткий сгибатель большого пальца (m. flexor hallucis brevis).

Начинается от трех клиновидных костей. Прикрепляется к латеральной

сесамовидной косточке и к основанию проксимальной фаланги большого пальца. Функция: сгибает большой палец.

Мышца, приводящая большой палец (*m. abductor hallucis*). Имеет две головки. Косая головка начинается от основания II—IV плюсневых костей, латеральной клиновидной и кубовидной костей, поперечная головка начинается от сумок II-V плюсно-фаланговых суставов и соответствующих плюсневых костей. Прикрепляются обе головки общим сухожилием к латеральной сесамовидной косточке большого пальца и к основанию его



проксимальной фаланги.

Функция: приводит большой палец.

Мышца, приводящая мизинец (*m. abductor digiti minimi*). Начинается от нижней поверхности пяточной кости и бугристости V плюсневой кости. Прикрепляется к основанию первой фаланги. Функция: отводит мизинец латерально.

Короткий сгибатель мизинца (*m. flexor digiti minimi brevis*). Начинается от длинной подошвенной связки и основания V плюсневой кости.

Прикрепляется к основанию проксимальной фаланги мизинца. Функция: сгибает мизинец.

Короткий сгибатель пальцев (*m. flexor digitorum brevis*). Начинается от пяточного бугра и подошвенной фасции, переходит в четыре сухожилия, которые на уровне проксимальных фаланг расщепляются и пропускают сухожилия длинного сгибателя пальцев. Прикрепляются к средним фалангам II-V пальцев. Функция: сгибает II-V пальцы.

Квадратная мышца подошвы (*m. quadratus plantae*). Имеет латеральную и медиальную головки. Начинается: медиальная головка — от медиальной поверхности пяточной кости, латеральная — от наружной поверхности пяточной кости. Обе головки соединяются и прикрепляются к латеральному краю сухожилия длинного сгибателя пальцев.

Функция: участвует в сгибании пальцев стопы.

Червеобразные мышцы (m. lumbricales), в количестве четырех, начинаются от обращенных друг к другу краев четырех сухожилий длинного сгибателя пальцев. Прикрепляются с медиальной стороны к проксимальной фаланге II-V пальцев.

Функция: сгибают проксимальные и разгибают средние и дистальные фаланги II-V пальцев.

Межкостные мышцы (mm. interossei). Расположены в межкостных промежутках и разделяются на подошвенные (приводящие) и тыльные (отводящие).

Подошвенные межкостные мышцы, в количестве трех, начинаются от медиальной поверхности III, IV, и V плюсневых костей и прикрепляются к проксимальной фаланге этих же пальцев.

Функция: приводят III—V пальцы ко второму.

Тыльные межкостные мышцы, в количестве четырех, начинаются от обращенных друг к другу поверхностей всех плюсневых костей.

Прикрепляются к основанию проксимальных фаланг и к сухожилию длинного разгибателя пальцев.

Функция: сгибают проксимальные фаланги II-V пальцев, отводят II-IV пальцы в латеральную сторону.

Фасции нижних конечностей

Соответственно областям нижней конечности выделяют: поясничную, подвздошную, ягодичную, широкую фасцию бедра, фасцию голени, тыльную и подошвенную фасции стопы.

Поясничная фасция покрывает большую поясничную мышцу и латерально соединяется с фасцией, покрывающей квадратную мышцу поясницы.

Медиально поясничная фасция прикрепляется к телам позвонков и межпозвоночным дискам. Внизу поясничная фасция переходит в подвздошную фасцию.

Подвздошная фасция покрывает подвздошно-поясничную мышцу.

Начинается от поясничных позвонков и гребня подвздошной кости, срастается с паховой связкой, переходит на бедро и прикрепляется к малому вертелу. Медиальный край подвздошной фасции, перекидываясь от паховой связки к подвздошно-лобковому возвышению, образует подвздошно-гребенчатую дугу, разделяющую бедренный канал на сосудистую и мышечную лакуны.

Ягодичная фасция покрывает снаружи ягодичную мышцу, глубокий ее листок отделяет ее от средней ягодичной мышцы и от мышцы, напрягающей

широкую фасцию. Продолжаясь вниз, ягодичная фасция переходит в широкую фасцию бедра.

Широкая фасция бедра плотным футляром охватывает все мышцы бедра. Вверху она прикрепляется к крестцу, гребню подвздошной кости, паховой связке, к нижним ветвям лобковой и седалищной костей. Внизу она переходит в фасцию голени. На латеральной поверхности бедра широкая фасция утолщается в виде полоски, называемой подвздошно-большеберцовым трактом, которая идет вниз и прикрепляется к латеральному мыщелку бедренной кости и переходит в фасцию голени и подколенную фасцию. Ниже паховой связки поверхностная пластинка широкой фасции бедра образует подкожную щель, через которую проходит большая скрытая вена, впадающая в бедренную вену. Подкожная щель закрывается решетчатой фасцией, через отверстия которой проходят сосуды и нервы.

Фасция голени покрывает мышцы голени и образует межмышечные перегородки. У переднего края и медиальной поверхности большеберцовой кости фасция голени срастается с надкостницей. В нижней трети голени фасция утолщается и образует удерживатели сухожилий мышц разгибателей и сгибателей. Верхний удерживатель сухожилий разгибателей проходит на уровне оснований медиальной и латеральной лодыжек между костями голени. Нижний удерживатель сухожилий разгибателей начинается от латеральной поверхности пяточной кости, проходит над сухожилиями разгибателей, расщепляется на две ножки — верхнюю и нижнюю. Верхняя ножка прикрепляется к передней поверхности медиальной лодыжки. Нижняя ножка прикрепляется к ладьевидной и медиальной клиновидной костям. Позади медиальной лодыжки утолщение фасции голени образует удерживатель сухожилий мышц сгибателей. С латеральной стороны, ниже и позади латеральной лодыжки, утолщение фасции голени образует верхний и нижний удерживатели сухожилий малоберцовых мышц. В области стопы выделяют тыльную и подошвенную фасции. Сухожилия мышц, проходящих в костно-фиброзных каналах стопы, окружены синовиальной оболочкой, образующей синовиальное влагалище.

Топография мышц нижней конечности

Область нижней конечности отделена от области живота паховой связкой. Пространство под паховой связкой — паховый канал — косо идущей подвздошно-гребешковой дугой делится на два отверстия: латеральное — мышечное (*lacuna musculorum*) и медиальное — сосудистое (*lacuna vasorum*). Латеральное отверстие ограничено спереди и сверху паховой связкой, медиально — подвздошно-гребешковой дугой, снизу и латерально — тазовой

костью. Через мышечную лакуну проходят подвздошно-поясничная мышца и бедренный нерв. Медиальное — сосудистое — отверстие ограничено спереди и сверху паховой связкой, латерально — подвздошно-гребешковой дугой, сзади и снизу — гребешковой связкой и медиально — лакунарной связкой. Через сосудистую лакуну проходят бедренная артерия и вена.

Из полости таза на заднюю поверхность бедра и в ягодичную область ведут два отверстия — большое и малое седалищные. На медиальную поверхность бедра ведет из таза запирающий канал, ограниченный запирающей бороздой и наружной и внутренней запирающими мышцами.

На передней поверхности бедра образуется несколько важных в практическом отношении борозд и каналов.

Бедренный треугольник ограничивают: вверху — паховая связка, латерально — портняжная мышца, медиально — длинная приводящая мышца.

Подвздошно-гребешковая борозда ограничена посредством подвздошно-поясничной и гребешковой мышц. Сверху в нее продолжается сосудистое отверстие, а внизу она переходит в переднюю бедренную борозду.

Передняя бедренная борозда лежит между большой и длинной приводящими мышцами с медиальной стороны и медиальной широкой мышцей бедра — с латеральной.

В этой борозде проходят бедренные сосуды, а их прикрывают портняжная мышца и фасция. Внизу передняя бедренная борозда переходит в приводящий канал.

Приводящий канал ограничен: спереди — сухожильной пластинкой, натянутой между большой приводящей и медиальной широкой мышцами, латерально — большой приводящей мышцей. Внизу и сзади приводящий канал открывается в подколенную ямку.

На задней поверхности бедра, между двуглавой мышцей бедра латерально и полусухожильной и полуперепончатой мышцами медиально, проходит седалищно-подколенная борозда, которая внизу переходит в подколенную ямку.

Подколенная ямка имеет ромбовидную форму. Верхний угол ямки ограничен сухожилием двуглавой мышцы бедра латерально, полусухожильной и полуперепончатой мышцами — медиально, нижний угол составляют обе головки икроножной мышцы, дном ямки служит подколенная площадка бедренной кости. Внизу подколенная ямка переходит в голенно-подколенный канал.

Голенно-подколенный канал проходит между поверхностным и глубоким слоем мышц задней поверхности голени. Входное отверстие в канал находится между подколенной и камбаловидной мышцами. Выходных

отверстий два: переднее, расположенное вверху в межкостной перепонке, и заднее, расположенное у пяточного сухожилия между камбаловидной и задней большеберцовой мышцами. В средней трети голени от голенно-подколенного канала в латеральном направлении отходит нижний мышечно-малоберцовый канал, расположенный между малоберцовой костью спереди и брюшком длинного сгибателя большого пальца стопы сзади. Верхний мышечно-малоберцовый канал является самостоятельным, начинается в верхней трети голени между малоберцовой костью и началом длинной малоберцовой мышцы.

На подошве имеются две подошвенные борозды, в которых залегают сосуды и нервы. Медиальная борозда расположена между коротким сгибателем пальцев и коротким сгибателем большого пальца. Латеральная — ограничена коротким сгибателем пальцев и мышцей, отводящей мизинец.